

Приложение к рабочей программе

федеральное государственное бюджетное образовательное учреждение высшего образования «Приволжский исследовательский медицинский университет»
Министерства здравоохранения Российской Федерации

Владимирский филиал ФГБОУ ВО «ПИМУ» Минздрава России

ФОНД ОЦЕНОЧНЫХ СРЕДСТВ ПО ДИСЦИПЛИНЕ

МИКРОСКОПИЧЕСКИЕ ОСНОВЫ АНАЛИЗАТОРОВ

Специальность: **31.05.01 ЛЕЧЕБНОЕ ДЕЛО**

Кафедра: **ГИСТОЛОГИИ С ЦИТОЛОГИЕЙ И ЭМБРИОЛОГИЕЙ**

Форма обучения: **ОЧНАЯ**

**Владимир
2023**

1. Фонд оценочных средств для текущего контроля успеваемости, промежуточной аттестации обучающихся по дисциплине

Настоящий Фонд оценочных средств (ФОС) по дисциплине «**Микроскопические основы анализаторов**» является неотъемлемым приложением к рабочей программе дисциплины «**Микроскопические основы анализаторов**». На данный ФОС распространяются все реквизиты утверждения, представленные в РПД по данной дисциплине.

2. Перечень оценочных средств

Для определения качества освоения обучающимися учебного материала по дисциплине «**Микроскопические основы анализаторов**» используются следующие оценочные средства:

№ п/п	Оценочное средство	Краткая характеристика оценочного средства	Представление оценочного средства в ФОС
1	Тесты	Система стандартизированных заданий, позволяющая автоматизировать процедуру измерения уровня знаний и умений обучающегося	Фонд тестовых заданий
2	Индивидуальный опрос	Средство контроля, позволяющий оценить степень раскрытия материала	Перечень вопросов
3	Диагностика гистологических препаратов световой микроскопии	Средство контроля усвоения учебного материала темы, раздела или разделов дисциплины, организованное как учебное занятие в виде собеседования преподавателя с обучающимися.	Гистологические препараты по темам / разделам дисциплины
4	Электронный рабочий альбом - протокол	Предназначен для самостоятельной работы обучающегося и позволяющий оценивать уровень усвоения им структуры гистологических препаратов	Образец рабочего альбома - протокола
5	Диагностика электронных микрофотографий гистологических структур	Средство контроля усвоения учебного материала темы, раздела или разделов дисциплины, организованное как учебное занятие в виде собеседования преподавателя с обучающимися.	Электронные микрофотографии гистологических структур по темам / разделам дисциплины
6	Реферат (реферативное сообщение)	Продукт самостоятельной работы студента, представляющий собой краткое изложение в письменном виде полученных результатов теоретического анализа определенной научной (учебно-исследовательской) темы, где автор раскрывает суть исследуемой проблемы, приводит различные точки зрения, а также собственные взгляды на нее.	Темы реферативных сообщений

7	Собеседование	Средство контроля, организованное как специальная беседа преподавателя с обучающимся на темы, связанные с изучаемой дисциплиной, и рассчитанное на выяснение объема знаний, обучающегося по определенному разделу, теме.	Вопросы по темам / разделам дисциплины
---	---------------	--	--

3. Перечень компетенций с указанием этапов их формирования в процессе освоения образовательной программы и видов оценочных средств

Код и формулировка компетенции	Этап формирования компетенции	Контролируемые разделы дисциплины	Оценочные средства
УК-1	Текущий	Тема 1. Нейроны и нейроглия	Тестовые задания
			Диагностика гистологических препаратов световой микроскопии
			Оформление электронного рабочего альбома-протокола;
			Диагностика электронных микрофотографий гистологических структур
		Тема 2. Нервная система	Тестовые задания
			Диагностика гистологических препаратов световой микроскопии
			Оформление электронного рабочего альбома-протокола;
			Диагностика электронных микрофотографий гистологических структур
		Тема 3. Органы чувств как рецепторные отделы анализаторов	Тестовые задания
			Диагностика гистологических препаратов световой микроскопии
			Оформление электронного рабочего альбома-протокола;
			Диагностика электронных микрофотографий гистологических структур
		Тема 4. Покровная система. Рецепторы	Тестовые задания
			Диагностика гистологических препаратов световой микроскопии
			Оформление электронного рабочего альбома-протокола;
			Диагностика электронных микрофотографий гистологических

			структур
		Тема 5. Дыхательная система. Анализаторы дыхательной системы	Тестовые задания
			Диагностика гистологических препаратов световой микроскопии
			Оформление электронного рабочего альбома-протокола;
			Диагностика электронных микрофотографий гистологических структур
УК-1	Промежуточный	1. Нервная система 2. Органы чувств как рецепторные отделы анализаторов 3. Покровная система. Рецепторы 4. Дыхательная система. Анализаторы дыхательной системы	Тестовые задания
			Диагностика гистологических препаратов световой микроскопии
			Диагностика электронных микрофотографий гистологических структур
			Реферативное сообщение
			Собеседование

4. Содержание оценочных средств текущего контроля

Текущий контроль осуществляется преподавателем дисциплины при проведении занятий в форме: Тестового задания; Индивидуального опроса, Диагностики гистологических препаратов световой микроскопии; Оформлении электронного рабочего альбома-протокола; Диагностики электронных микрофотографий гистологических структур.

4.1. Индивидуальный опрос для оценки компетенций: УК-1

1. Структурные элементы нервной ткани.
2. Происхождение нервной ткани в эмбриогенезе.
3. Принципиальные особенности строения и функции нервных клеток.
4. Классификации нейронов.
5. Клетки нейроглии - классификация и функции.
6. Особенности строения и функции безмиелиновых и миелиновых нервных волокон.
7. Нервные окончания: классификация, структурно-функциональная характеристика разных типов. Синапсы.
8. Периферические отделы нервной системы. Источники развития.
9. Нерв, краниоспинальные и вегетативные ганглии: их строение и значение в организме. Место и роль нервов и краниоспинальных ганглиев в составе анализаторов. Регенерация.
10. Нервные ганглии: вегетативные и спинномозговые. Морфология спинномозгового узла: его части, оболочки, нервные связи, тканевой, клеточный состав и функция.
11. Спинной мозг. Серое вещество: тканевой состав, типы нейроцитов, ядра. Пластинки, модули. Части и ядра рогов. Белое вещество: тканевой состав, межнейрональные связи спинного мозга с головным мозгом. Оболочки спинного мозга.
12. Мозжечок. Серое и белое вещество. Кора: слои, тканевой состав. Типы нейроцитов. Нейронная организация коры мозжечка. Типы нейроцитов. Эфференты и афференты мозжечка. Медиаторы (тормозные и возбуждающие).
13. Новая кора больших полушарий. Слоистый тип строения. Тканевой состав, нейроглия,

- сосуды. Нейроциты, их разновидности. Цитоархитектонические типы коры. Поля, медиаторы, модули коры. Гематоэнцефалический барьер. Оболочки головного мозга.
14. Органы чувств. Классификация.
 15. Глаз. Развитие. Общий план строения. Гистофизиологическая характеристика диоптрического и аккомодационного аппаратов глаза. Радужная оболочка. Возрастные изменения.
 16. Наружная (фиброзная) оболочка глаза. Особенности строения и функции склеры и роговицы глаза. Венозный (Шлемов) синус и его функция.
 17. Сосудистая оболочка глаза. Особенности строения и функции.
 18. Сетчатка. Гистофизиология световосприятия. Зрительные пигменты. Нейронная организация сетчатки. Желтое пятно. Слепое пятно.
 19. Веко. Поверхности века. Ресницы, тарзальная пластинка, мейбомиевы железы. Возрастные изменения. Слезная железа.
 20. Орган слуха. Клеточный состав и характерные структуры. Стенки перепончатого лабиринта, базилярная мембрана, сосудистая полоска, спиральный орган. Гистофизиология восприятия звука. Иннервация.
 21. Органы равновесия. Источники развития и строение. Иннервация.
 22. Кожа. Классификация. Структурно-функциональная характеристика частей и слоев, особенности их строения и кровоснабжения.
 23. Клеточный состав эпидермиса.
 24. Структура корня волоса.
 25. Железы кожи.
 26. Рецепторы кожи. Строение (Тельце Фатер-Пачини).
 27. Органы дыхания. Источники развития. Структурная и функциональная характеристика воздухоносных и респираторных отделов.
 28. Воздухоносные пути. Слизистая носа.
 29. Орган обоняния: основной и вомероназальный.
 30. Гортань, трахея.
 31. Легкое. Особенности строения различных отделов бронхиального дерева. Клеточный состав респираторного эпителия. Характеристика структурных элементов альвеолярной стенки.
 32. Альвеолярная стенка: гистофизиология ее структурных элементов. Аэрогематический барьер. Сурфактант. Особенности кровоснабжения.

4.2. Гистологические препараты световой микроскопии для оценки компетенции: УК-1

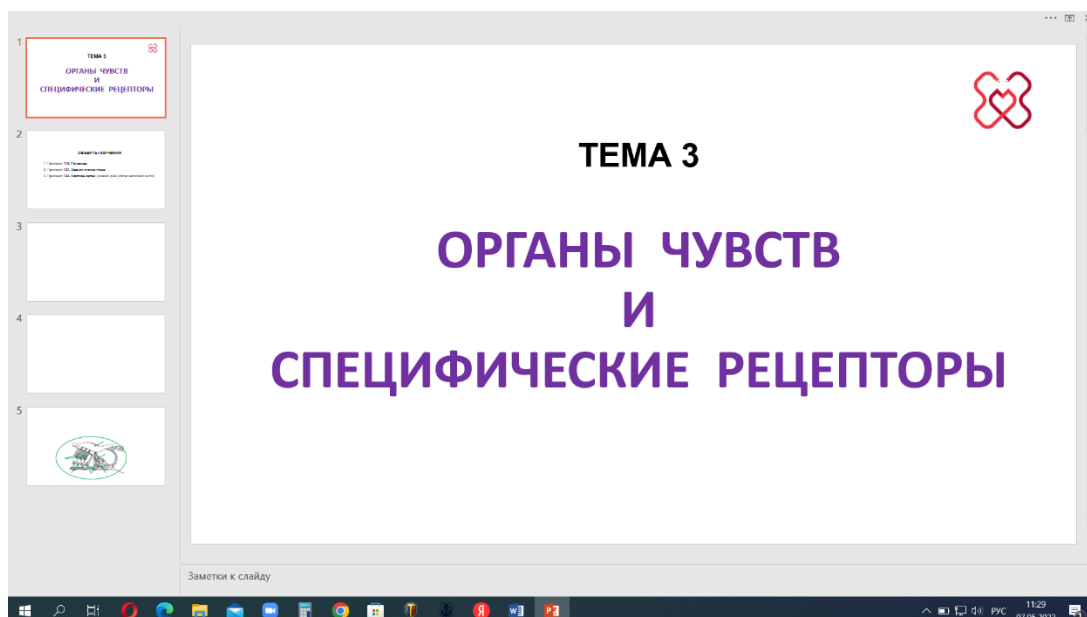
- Препарат № 18(дем). Мультиполярная нервная клетка (спинной мозг)
- Препарат № 74. Псевдоуниполярная нервная клетка (спинномозговой ганглий)
- Препарат № 75. Хроматофильное вещество (субстанция Ниссля) в мотонейронах спинного мозга
- Препарат № 78(дем). Безмиелиновые нервные волокна (расщепленный селезеночный нерв)
- Препарат № 79. Миелиновые нервные волокна (разволокнувшийся седалищный нерв)
- Препарат № 80. Нервный ствол (поперечный срез)
- Препарат № 114. Чувствительный спинномозговой ганглий
- Препарат № 115. Спинной мозг
- Препарат № 117. Кора мозжечка
- Препарат № 118. Кора больших полушарий головного мозга
- Препарат № 119. Роговица
- Препарат № 121. Задняя стенка глаза
- Препарат № 123. Кортиев орган (срез улитки височной кости)
- Препарат № 124. Толстая кожа

Препарат № 125. Тонкая кожа

Препарат № 156. Трахея

Препарат № 157. Легкое

4.3. Электронный рабочий альбом – протокол для оценки компетенций: УК-1.



4.4. Электронограммы для оценки компетенций: УК-1.

1.	Тело нейрона ЦНС в окружении нейропиля
2.	Безмиелиновые нервные волокна А. Схема строения безмиелиновых волокон В. Электронограмма безмиелиновых волокон на поперечном срезе (обзорное увеличение) С. Электронограмма безмиелиновых волокон на поперечном срезе (большое увеличение)
3.	Миелиновые нервные волокна А. Электронограмма поперечного среза миелинового волокна В. Ультраструктура миелина С. Перехват Ранвье
4.	Ультраструктура нервно-мышечного соединения (или двигательной концевой пластинки)
5.	Межнейронные соединения. А. Аксо-дендритические синапсы В. Аксо-соматические синапсы
6.	Вкусовая почка
7.	Тонкая кожа
8.	Шиповатый и зернистый слои тонкой кожи а. Шиповатый слой и зернистый слой б. Шиповатый слой
9.	Обонятельный эпителий
10.	Респираторный эпителий А. Три основных типа клеток респираторного эпителия В. Поверхность просвета трахеи
11.	Стенка терминальной бронхиолы
12.	Аэро-гематический барьер

13.	Пневмоцит II типа, выступающий в просвет альвеолы
14.	Кустистая клетка альвеолы

5. Содержание оценочных средств промежуточной аттестации

Промежуточная аттестация проводится в виде **ЗАЧЕТА**:

5.1 Перечень контрольных заданий и иных материалов, необходимых для оценки знаний, умений, навыков и опыта деятельности: Тесты по разделам дисциплины - тестовые задания; Диагностика гистологических препаратов световой микроскопии; Диагностика электронных микрофотографий гистологических структур; Реферат (реферативное сообщение); Собеседование.

5.1.1. Тестовые вопросы с вариантами ответов к ЗАЧЁТУ по дисциплине «Микроскопические основы анализаторов».

Тестовые задания	Код компетенции (согласно РПД)
<p>1. ОТРОСТКИ НЕЙРОНА НА ОСНОВАНИИ НАПРАВЛЕНИЯ РАСПРОСТРАНЕНИЯ В НЁМ НЕРВНОГО ИМПУЛЬСА:</p> <ol style="list-style-type: none"> 1) аксон 2) дендрит 3) бифуркация 4) коллатераль 5) шипик 	УК-1
<p>2. ТИПЫ АКСОНАЛЬНОГО ТРАНСПОРТА ПО НАПРАВЛЕНИЮ РАСПРОСТРАНЕНИЯ:</p> <ol style="list-style-type: none"> 1) антероградный 2) ретроградный 3) активный 4) быстрый 5) медленный 	
<p>3. МЕЖКЛЕТОЧНОЕ СОЕДИНЕНИЕ НЕЙРОНА С ДРУГОЙ КЛЕТКОЙ ДЛЯ ПЕРЕДАЧИ НЕРВНОГО ИМПУЛЬСА:</p> <ol style="list-style-type: none"> 1) плотное соединение 2) десмосома 3) синапс 4) запирающая зона 5) вставочный диск 	
<p>4. ГЛИОЦИТЫ ОБРАЗУЮЩИЕ ОБОЛОЧКИ НЕРВНЫХ ВОЛОКОН ПНС:</p> <ol style="list-style-type: none"> 1) астроциты 2) эпендимоциты 3) плазмоциты 4) леммоциты (Швановские клетки) 5) мантийные глиоциты 	
<p>5. ФУНКЦИОНАЛЬНЫЕ ТИПЫ СИНАПСОВ НА ОСНОВАНИИ ОСОБЕННОСТЕЙ ИЗМЕНЕНИЯ ЗАРЯДА ПОСТСИНАПТИЧЕСКОЙ МЕМБРАНЫ:</p> <ol style="list-style-type: none"> 1) адренэргические 2) холинэргические 	

<ul style="list-style-type: none"> 3) моноаминоэргические 4) возбуждающие 5) тормозные 	
<p>6. ЧАСТИ СИНАПСА:</p> <ul style="list-style-type: none"> 1) пресинаптическая мембрана 2) синаптическая щель 3) постсинаптическая мембрана 4) синаптические пузырьки 5) шипиковый аппарат 	
<p>7. СОЕДИНИТЕЛЬНОТКАННЫЕ ОБОЛОЧКИ В СОСТАВЕ НЕРВНОГО СТВОЛА:</p> <ul style="list-style-type: none"> 1) эндоневрий 2) эктоневрий 3) периневрий 4) эпиневрй 5) экзоневрий 	
<p>8. ВЕЩЕСТВО ЦНС, СОДЕРЖАЩЕЕ ТЕЛА НЕЙРОНОВ:</p> <ul style="list-style-type: none"> 1) белое 2) серое 3) ганглиозное 4) нейропиль 5) матрикс 	
<p>9. ВЕЩЕСТВО ЦНС, СОДЕРЖАЩЕЕ, ГЛАВНЫМ ОБРАЗОМ, НЕРВНЫЕ ВОЛОКНА:</p> <ul style="list-style-type: none"> 1) белое 2) серое 3) нейропиль 4) матрикс 5) межклеточное 	
<p>10. ТИП СЕРОГО ВЕЩЕСТВА, ИМЕЮЩИЙ СЛОИСТОЕ РАСПОЛОЖЕНИЕ ТЕЛ НЕЙРОНОВ:</p> <ul style="list-style-type: none"> 1) ретикулярный (сетчатый) 2) слоистый (слоисто-экранный, корковый) 3) ядерный 4) мозаичный 5) нейропиль 	
<p>11. ТИП СЕРОГО ВЕЩЕСТВА, ИМЕЮЩИЙ КОМПАКТНОЕ РАСПОЛОЖЕНИЕ ТЕЛ НЕЙРОНОВ:</p> <ul style="list-style-type: none"> 1) ретикулярный (сетчатый) 2) слоистый (слоисто-экранный, корковый) 3) ядерный 4) мозаичный 5) нейропиль 	
<p>12. ИНКАПСУЛИРОВАННОЕ СКОПЛЕНИЕ ТЕЛ НЕЙРОНОВ В СОСТАВЕ ПЕРИФЕРИЧЕСКОЙ НЕРВНОЙ СИСТЕМЫ:</p> <ul style="list-style-type: none"> 1) нервное сплетение 2) ганглий 3) популяция 4) нервный центр 	

5) модуль	
13. ОБОЛОЧКИ МОЗГА: 1) твёрдая 2) паутинная 3) мягкая 4) сетчатая 5) подкостная	
14. СОВОКУПНОСТЬ СИНАПТИЧЕСКИ СВЯЗАННЫХ НЕЙРОНОВ СЕРОГО ВЕЩЕСТВА: 1) ядро серого вещества 2) ретикулум 3) ганглий 4) кора 5) нейронная сеть	
15. МЕТАБОЛИЧЕСКИЙ БАРЬЕР МЕЖДУ КРОВЕНОСНЫМ РУСЛОМ И НЕЙРОНАМИ ЦНС: 1) гематоэнцефалический 2) аэрогематический 3) эндотелиальный 4) глиальный 5) пограничный	
16. ЖИДКОСТЬ ЦЕНТРАЛЬНОГО КАНАЛА СПИННОГО МОЗГА: 1) ликвор 2) серозная 3) плазма 4) тканевая 5) спинномозговая (цереброспинальная)	
17. ОТРОСТКИ МОТОНЕЙРОНОВ В СОСТАВЕ ПЕРЕДНЕГО КОРЕШКА СПИННОГО МОЗГА: 1) аксоны 2) дендриты 3) псевдоподии 4) шипики 5) педикулы	
18. ОТРОСТКИ МОТОНЕЙРОНОВ СПИННОГО МОЗГА В СОСТАВЕ ПЕРИФЕРИЧЕСКОГО НЕРВА: 1) аксоны 2) дендриты 3) псевдоподии 4) шипики 5) педикулы	
19. ТИПЫ МАКРОГЛИИ: 1) астроциты 2) микроглиоциты 3) олигодендроциты 4) эпендимоциты 5) лаброциты	
20. ГЛИОЦИТЫ, ВХОДЯЩИЕ В СОСТАВ ГЕМАТОЭНЦЕФАЛИЧЕСКОГО БАРЬЕРА:	

<ol style="list-style-type: none"> 1) астроциты 2) микроглиоциты 3) олигодендроциты 4) эпендимоциты 5) леммоциты 	
<p>21. ГЛИОЦИТЫ ОБРАЗУЮЩИЕ ОБОЛОЧКИ НЕРВНЫХ ВОЛОКОН ЦНС:</p> <ol style="list-style-type: none"> 1) астроциты 2) микроглиоциты 3) олигодендроциты 4) эпендимоциты 5) фиброциты 	
<p>22. ГЛИОЦИТЫ, ВЫСТИЛАЮЩИЕ ПОЛОСТИ ГОЛОВНОГО И СПИННОГО МОЗГА:</p> <ol style="list-style-type: none"> 1) астроциты 2) микроглиоциты 3) олигодендроциты 4) эпендимоциты 5) фиброциты 	
<p>23. МАКРОФАГИ ЦНС:</p> <ol style="list-style-type: none"> 1) астроциты 2) микроглиоциты 3) олигодендроциты 4) эпендимоциты 5) гистиоциты 	
<p>24. НЕЙРОННЫЕ СЛОИ ДВИГАТЕЛЬНОЙ ЗОНЫ КОРЫ ГОЛОВНОГО МОЗГА:</p> <ol style="list-style-type: none"> 1) молекулярный 2) наружный зернистый 3) пирамидный 4) ганглионарный 5) полиморфный 	
<p>25. НЕЙРОННЫЕ СЛОИ КОРЫ МОЗЖЕЧКА:</p> <ol style="list-style-type: none"> 1) молекулярный 2) зернистый 3) пирамидный 4) ганглионарный 5) полиморфный 	
<p>26. ПЕРВИЧНОЧУВСТВУЮЩИЕ ОРГАНЫ ЧУВСТВ:</p> <ol style="list-style-type: none"> 1) орган зрения 2) орган слуха 3) орган обоняния 4) орган равновесия 5) орган вкуса 	
<p>27. ВТОРИЧНОЧУВСТВУЮЩИЕ ОРГАНЫ ЧУВСТВ:</p> <ol style="list-style-type: none"> 1) орган слуха 2) орган равновесия 3) орган зрения 4) орган обоняния 	

5) орган вкуса	
28. ТИПЫ РЕЦЕПТОРНЫХ КЛЕТОК В ОРГАНАХ ЧУВСТВ ПО ИХ ПРОИСХОЖДЕНИЮ: 1) эндодермальные 2) нейросенсорные 3) мезодермальные 4) эктодермальные 5) сенсоэпителиальные	
29. ОСНОВНЫЕ ОБОЛОЧКИ ГЛАЗНОГО ЯБЛОКА: 1) фиброзная 2) склера 3) сосудистая 4) фоторецепторная 5) сетчатка	
30. ОБОЛОЧКИ ЗАДНЕЙ СТЕНКИ ГЛАЗА: 1) фоторецепторная 2) склера 3) сосудистая 4) сетчатка 5) радужка	
31. СЛОИ РОГОВИЦЫ: 1) передний эпителий 2) передняя пограничная мембрана 3) собственное вещество 4) задняя пограничная мембрана 5) задний эпителий	
32. ОПТИЧЕСКОЕ СВОЙСТВО РОГОВИЦЫ, КОТОРОЕ ОБЕСПЕЧИВАЕТСЯ УНИФИЦИРОВАННЫМ РАСПОЛОЖЕНИЕМ КОЛЛАГЕНОВЫХ ВОЛОКОН В СОЕДИНИТЕЛЬНОВУДНЫХ ПЛАСТИНКАХ: 1) прочность 2) эластичность 3) проницаемость 4) растяжимость 5) прозрачность	
33. УНИФИЦИРОВАННЫЕ ПУЧКИ КОЛЛАГЕНОВЫХ ВОЛОКОН В СОБСТВЕННОМ ВЕЩЕСТВЕ РОГОВИЦЫ: 1) трабекулы 2) септы 3) соединительнотканые пластинки 4) слои 5) ленты	
34. ЧАСТЬ СОСУДИСТОЙ ОБОЛОЧКИ, ОБЕСПЕЧИВАЮЩАЯ КРОВΟΣНАБЖЕНИЕ СЕТЧАТКИ: 1) васкулярная 2) собственно сосудистая оболочка 3) трофическая 4) радужка 5) ресничное (цилиарное) тело	

<p>35. ЧАСТЬ СОСУДИСТОЙ ОБОЛОЧКИ, МЕНЯЮЩАЯ КРИВИЗНУ ХРУСТАЛИКА И ОБРАЗУЮЩАЯ ВОДЯНИСТУЮ ВЛАГУ:</p> <ol style="list-style-type: none"> 1) васкулярная 2) хориальная 3) радужка 4) трофическая 5) ресничное (цилиарное) тело 	
<p>36. ОПТИЧЕСКИЕ СРЕДЫ ГЛАЗА:</p> <ol style="list-style-type: none"> 1) роговица 2) передняя камера 3) задняя камера 4) хрусталик 5) стекловидное тело 	
<p>37. ИЗМЕНЕНИЕ ДИОПТРИЧЕСКИХ СВОЙСТВ ХРУСТАЛИКА В ОТВЕТ НА НАПРЯЖЕНИЕ ЦИЛИАРНОЙ МЫШЦЫ:</p> <ol style="list-style-type: none"> 1) адаптация 2) аккомодация 3) сенсбилизация 4) фокусировка 5) дифференциация 	
<p>38. ОСНОВНЫЕ ВИДЫ НЕЙРОСЕНСОРНЫХ КЛЕТОК СЕТЧАТКИ ГЛАЗА:</p> <ol style="list-style-type: none"> 1) клетки-палочки 2) клетки-колбочки 3) рецепторные 4) главные 5) вспомогательные 	
<p>39. ЗРИТЕЛЬНЫЙ ПИГМЕНТ ПАЛОЧЕК СЕТЧАТКИ ГЛАЗА:</p> <ol style="list-style-type: none"> 1) меланин 2) липофусцин 3) каротин 4) йодопсин 5) родопсин 	
<p>40. СЛОИ СЕТЧАТКИ, СОДЕРЖАЩИЕ ТЕЛА НЕЙРОНОВ:</p> <ol style="list-style-type: none"> 1) наружный ядерный 2) наружный сетчатый 3) внутренний ядерный 4) внутренний сетчатый 5) ганглиозный 	
<p>41. УЧАСТОК СЕТЧАТКИ ГЛАЗА С ПОВЫШЕННОЙ СВЕТОЧУВСТВИТЕЛЬНОСТЬЮ:</p> <ol style="list-style-type: none"> 1) тёмное пятно 2) желтое пятно (центральная ямка) 3) белое пятно 4) голубое пятно 5) слепое пятно 	
<p>42. ОСНОВНЫЕ ВИДЫ КЛЕТОК В СПИРАЛЬНОМ ОРГАНЕ СЛУХА:</p> <ol style="list-style-type: none"> 1) сенсорные (волосковые) 2) поддерживающие 	

<ul style="list-style-type: none"> 3) фоторецепторные 4) ганглиозные клетки 5) переключаательные клетки 	
<p>43. ЧАСТЬ ВНУТРЕННЕГО УХА, ИМЕЮЩАЯ ФУНКЦИЮ ЗВУКОВОГО РЕЦЕПТОРА:</p> <ul style="list-style-type: none"> 1) пятна (макулы) мешочков 2) спиральный ганглий 3) спиральный (кортиев) орган 4) спиральный гребешок 5) ампулярные гребешки (кристы) 	
<p>44. ЧАСТИ ВНУТРЕННЕГО УХА, ВЫПОЛНЯЮЩИХ ФУНКЦИИ ВЕСТИБУЛЯРНЫХ РЕЦЕПТОРОВ:</p> <ul style="list-style-type: none"> 1) ампулярные гребешки (кристы) 2) пятна (макулы) мешочков 3) спиральный ганглий 4) спиральный (кортиев) орган 5) спиральный гребешок 	
<p>45. КЛЕТКИ АЛЬВЕОЛЯРНОГО ЭПИТЕЛИЯ ЛЁГКОГО:</p> <ul style="list-style-type: none"> 1) альвеолоциты (пневмоциты) 1 типа 2) альвеолоциты (пневмоциты) 2 типа (секреторные) 3) кустистые клетки 4) реснитчатые 5) эндокринные 	
<p>46. КЛЕТОЧНЫЙ СОСТАВ АМПУЛЯРНЫХ ГРЕБЕШКОВ:</p> <ul style="list-style-type: none"> 1) фоторецепторные 2) ганглиозные 3) переключаательные 4) сенсорные (волосковые) 5) поддерживающие 	
<p>47. СЛОИ АЭРОГЕМАТИЧЕСКОГО БАРЬЕРА:</p> <ul style="list-style-type: none"> 1) альвеолярный эпителий 2) базальная мембрана альвеолярного эпителия 3) базальная мембрана гемокapилляра 4) эндотелий гемокapилляра 5) гликокаликс 	
<p>48. КЛЕТКИ АЛЬВЕОЛЯРНОГО ЭПИТЕЛИЯ, ВЫПОЛНЯЮЩИЕ ЭКЗОКРИННУЮ ФУНКЦИЮ:</p> <ul style="list-style-type: none"> 1) альвеолоциты (пневмоциты) 1 типа 2) альвеолоциты (пневмоциты) 2 типа 3) кустистые клетки 4) реснитчатые 5) эндокринные 	
<p>49 СЕКРЕТ ПНЕВМОЦИТОВ 2 ТИПА:</p> <ul style="list-style-type: none"> 1) гликокаликс 2) сурфактант 3) слизь 4) серозная жидкость 5) смешанный 	
<p>50. КЛЕТКИ АЛЬВЕОЛЯРНОГО ЭПИТЕЛИЯ, ВЫПОЛНЯЮЩИЕ</p>	

<p>ФУНКЦИЮ МОНИТОРИНГА КАЧЕСТВА ВОЗДУХА:</p> <p>1) альвеолоциты (пневмоциты) 1 типа 2) альвеолоциты (пневмоциты) 2 типа 3) кустистые клетки 4) реснитчатые 5) эндокринные</p>	
--	--

№ тестового задания	№ эталона ответа	№ тестового задания	№ эталона ответа	№ тестового задания	№ эталона ответа
1	1, 2	21	3	41	2
2	1, 2	22	4	42	1, 2
3	3	23	2	43	3
4	4	24	1, 2, 3, 4, 5	44	1, 2
5	4, 5	25	1, 2, 4	45	1, 2, 3
6	1, 2, 3	26	1, 3	46	4, 5
7	1, 3, 4	27	1, 2, 5	47	1, 2, 3, 4
8	2	28	2, 5	48	2
9	1	29	1, 3, 4	49	2
10	2	30	2, 3, 4	50	3
11	3	31	1, 2, 3, 4, 5		
12	2	32	5		
13	1, 2, 3	33	3		
14	5	34	2		
15	1	35	5		
16	5	36	1, 2, 3, 4, 5		
17	1	37	2		
18	1	38	1, 2		
19	1, 3, 4	39	5		
20	1	40	1, 3, 5		

5.1.2. Диагностика гистологических препаратов световой микроскопии по дисциплине «Микроскопические основы анализаторов».

Препарат № 80. Нервный ствол (поперечный срез)

Препарат № 114. Чувствительный спинномозговой ганглий

Препарат № 115. Спинной мозг

Препарат № 117. Кора мозжечка

Препарат № 118. Кора больших полушарий головного мозга

Препарат № 119. Роговица

Препарат № 121. Задняя стенка глаза

Препарат № 123. Кортиев орган (срез улитки височной кости)

Препарат № 124. Толстая кожа

Препарат № 125. Тонкая кожа

Препарат № 156. Трахея

Препарат № 157. Легкое

5.1.3. Диагностика электронных микрофотографий гистологических структур по дисциплине «Микроскопические основы анализаторов».

1.	Безмиелиновые нервные волокна А. Схема строения безмиелиновых волокон В. Электронограмма безмиелиновых волокон на поперечном срезе (обзорное увеличение) С. Электронограмма безмиелиновых волокон на поперечном срезе (большое увеличение)
2.	Миелиновые нервные волокна А. Электронограмма поперечного среза миелинового волокна В. Ультраструктура миелина С. Перехват Ранвье
3.	Ультраструктура нервномышечного соединения (или двигательной концевой пластинки)
4.	Вкусовая почка
5.	Тонкая кожа
6.	Шиповатый и зернистый слои тонкой кожи а. Шиповатый слой и зернистый слой б. Шиповатый слой
7.	Обонятельный эпителий
8.	Респираторный эпителий А. Три основных типа клеток респираторного эпителия В. Поверхность просвета трахеи
9.	Стенка терминальной бронхиолы
10.	Аэро-гематический барьер
11.	Пневмоцит II типа, выступающий в просвет альвеолы

5.1.4. Темы рефератов (реферативных сообщений) по дисциплине

«Микроскопические основы анализаторов».

1. Микроскопическое и ультрамикроскопическое строение глиоцитов.
2. Дегенеративные изменения нервных волокон.
3. Регенерация нервных волокон.
4. Дифференцировка нервных клеток.
5. Дифференцировка нейроглии.
6. Механизм формирования безмиелинового нервного волокна.
7. Механизм формирования миелинового нервного волокна.
8. Медиаторы нервной ткани и их природа.
9. Морфология и функциональное значение неинкапсулированных окончаний.
10. Морфология и функциональное значение различных инкапсулированных окончаний.
11. Гематоэнцефалический барьер – морфофункциональная характеристика.
12. Тормозные системы нейронов мозжечка и коры больших полушарий.
13. Источники развития различных рецепторных клеток.
14. Морфофункциональные особенности рецепторных клеток органа обоняния.
15. Морфофункциональные особенности рецепторных клеток органа равновесия.
16. Молекулярные и ультраструктурные основы рецепции.

5.1.5. Список вопросов для собеседования к зачету по дисциплине

«Микроскопические основы анализаторов».

- 1) Виды межклеточных контактов.
- 2) Рецепторные элементы двигательного анализатора.
- 3) Нервная ткань. Морфофункциональная характеристика, источники развития. Клетки нервной ткани: классификация, строение и значение.
- 4) Нервные волокна: их классификация, строение и значение. Нервные окончания: их классификация, строение и значение.
- 5) Синапсы: их виды и структурно-функциональная организация. Нейротрансмиттеры или медиаторы (тормозные и возбуждающие). Гистогенез и регенерация нервной ткани.
- 6) Гистологическое строение органов нервной системы. Нерв. Структурно-функциональные разновидности. Строение и значение нервного ствола в системе анализатора.
- 7) Периферические нервные ганглии: виды ганглиев, тканевой состав, принципы и особенности структурной и функциональной организации. Нервные сплетения. Место краниоспинальных ганглиев в сенсорных системах.
- 8) Спинной мозг. Мозговые оболочки, серое и белое вещество, особенности тканевого и клеточного состава. Части серого вещества. Межнейронные объединения спинного мозга, их локализация, строение и значение. Эфференты и афференты. Ассоциативные и комиссуральные связи. Части белого вещества. Проводящие пути, их локализация, строение и значение. Спинномозговые элементы сенсорных систем. Спинномозговой канал: строение и значение.
- 9) Головной мозг. Мозговые оболочки, серое и белое вещество, особенности тканевого и клеточного состава. Ликворная система мозга. Гематоэнцефалический барьер.
- 10) Ствол и подкорка головного мозга. Серое и белое вещество, особенности тканевого и клеточного состава. Межнейронные объединения, принципы строения. Эфференты и афференты. Ассоциативные и комиссуральные связи. Стволовые элементы сенсорных систем.
- 11) Мозжечок, тканевой состав. Мозговые оболочки, серое и белое вещество, особенности тканевого и клеточного состава. Межнейронные объединения, принципы строения. Нейронная организация коры мозжечка. Эфференты и афференты. Ассоциативные и комиссуральные связи. Мозжечковые элементы сенсорных систем.
- 12) Кора больших полушарий. Слоистый тип строения. Цитоархитектонические слои и типы коры. Нейронная организация коры неокортекса. Эфференты и афференты. Ассоциативные и комиссуральные связи. Неокортикальные элементы сенсорных систем.
- 13) Периферическая (рецепторная) часть анализатора. Рецепторы и органы чувств. Рецепторы или чувствительные нервные окончания: их разновидности, строение и значение.
- 14) Органы чувств. Первичночувствующие и вторичночувствующие органы чувств: органы зрения, слуха и равновесия, вкуса и обоняния. Особенности их развития, строения и гистофизиологии. Чувствительные нервные окончания или рецепторы: их разновидности, строение и значение.
- 15) Глаз. Развитие. Общий план строения. Строение сетчатки. Нейронная организация. Гистофизиология световосприятия. Сетчатка: гистофизиология пигментного эпителия и фоторецепторов. Желтое пятно. Слепое пятно. Гистофизиологическая характеристика диоптрического и аккомодационного аппаратов глаза. Наружная (фиброзная) оболочка глаза. Особенности строения и функции склеры и роговицы глаза. Венозный (Шлемов) синус и его функция. Радужная оболочка. Возрастные изменения.
- 16) Орган слуха и равновесия. Источники развития, строение и цитофизиология. Клеточный состав и характерные структуры. Стенки перепончатого лабиринта,

- базиллярная мембрана, сосудистая полоска, спиральный орган. Гистофизиология восприятия звука. Иннервация. Возрастные изменения.
- 17) Принципы нейронной организации нервной системы. Рефлекторные дуга. Анализатор: виды, части, гистологические компоненты, значение. Двигательные системы.
 - 18) Кожа. Классификация. Структурно-функциональная характеристика частей и слоев, особенности их строения и кровоснабжения.
 - 19) Клеточный состав эпидермиса.
 - 20) Структура корня волоса.
 - 21) Железы кожи.
 - 22) Иннервация кожи. Виды рецепторных окончаний в коже.
 - 23) Органы дыхания. Источники развития. Структурная и функциональная характеристика воздухоносных и респираторных отделов.
 - 24) Воздухоносные пути. Слизистая носа.
 - 25) Орган обоняния: основной и вомероназальный.
 - 26) Гортань, трахея.
 - 27) Легкое. Особенности строения различных отделов бронхиального дерева. Клеточный состав респираторного эпителия. Характеристика структурных элементов альвеолярной стенки.
 - 28) Альвеолярная стенка: гистофизиология ее структурных элементов. Аэрогематический барьер. Сурфактант. Особенности кровоснабжения. Возрастные изменения.

6. Критерии оценивания результатов обучения

Для ЗАЧЕТА:

Результаты обучения	Критерии оценивания	
	Не зачтено	Зачтено
Полнота знаний	Уровень знаний ниже минимальных требований. Имели место грубые ошибки.	Уровень знаний в объеме, соответствующем программе подготовки. Могут быть допущены несущественные ошибки
Наличие умений	При решении стандартных задач не продемонстрированы основные умения. Имели место грубые ошибки.	Продемонстрированы основные умения. Решены типовые задачи, выполнены все задания. Могут быть допущены несущественные ошибки.
Наличие навыков (владение опытом)	При решении стандартных задач не продемонстрированы базовые навыки. Имели место грубые ошибки.	Продемонстрированы базовые навыки при решении стандартных задач. Могут быть допущены несущественные ошибки.
Мотивация (личностное отношение)	Учебная активность и мотивация слабо выражены, готовность решать поставленные задачи качественно отсутствуют	Проявляется учебная активность и мотивация, демонстрируется готовность выполнять поставленные задачи.
Характеристика сформированности компетенции	Компетенция в полной мере не сформирована. Имеющихся знаний, умений, навыков недостаточно для решения практических (профессиональных) задач. Требуется повторное обучение	Сформированность компетенции соответствует требованиям. Имеющихся знаний, умений, навыков и мотивации в целом достаточно для решения практических (профессиональных) задач.
Уровень	Низкий	Средний / высокий

сформированности компетенций		
------------------------------	--	--

Для тестирования:

Оценка «**5**» (**Отлично**) - баллов (100-90%)

Оценка «**4**» (**Хорошо**) - балла (89-80%)

Оценка «**3**» (**Удовлетворительно**) - балла (79-70%)

Оценка «**2**» (**Неудовлетворительно**) - (менее 70%) баллов

Полный комплект оценочных средств для дисциплины «**Микроскопические основы анализаторов**» представлен на портале СДО Приволжского исследовательского медицинского университета – <https://sdo.pimunn.net/course/view.php?id=3589>

тесты для зачета – <https://sdo.pimunn.net/mod/quiz/view.php?id=157882>

Разработчик:

Благова Наталья Вениаминовна, к.б.н., доцент кафедры гистологии с цитологией и эмбриологией

Дата «21» февраля 2023г.